

شماره: ۱۱۲۰۲۸

تاریخ: ۱۴۰۳/۰۸/۳۰

سن: ۲۳ سال

نام بیمار: آقای عیوضعلی عزیزی

همکار گرامی جناب آقای دکتر حمید عبدل زاده / باسلام

سونوگرافی مرد و بیضه و اینگوئینال دو طرف:

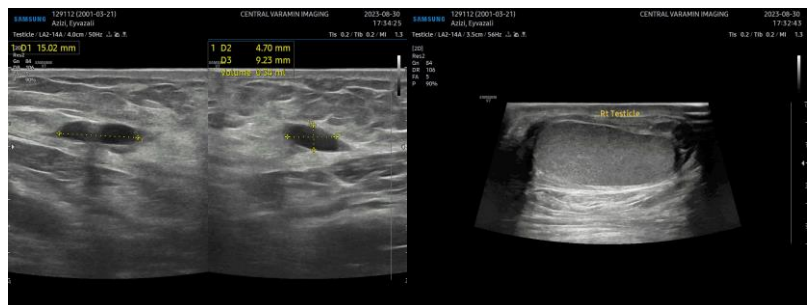
اندازه و ابعاد بیضه راست 18*35 میلیتر و اندازه و ابعاد بیضه چپ 19*41 میلیتر میباشد.

هر دو بیضه دارای جدار منظم و صاف و اکوژنیسته هموژن و نرمال بنظر میرسد. سر و تنه اپیدیدیم دو طرف دارای اندازه و ابعاد و اکوپاترن نرمال است هیدروسل در فضای اسکروتال دو طرف رویت نشد. دیواره اسکروتال بیضه ها دارای جدار منظم و ضخامت نرمال میباشد. در مانور والسالوا علائم واریکوسل مشاهده نشد.

تغییرات post op جراحی به صورت افزایش اکوژنیسته چربی زیرجلدی در اینگوئینال سمت راست و افزایش ضخامت اسپرماتیک کورد مجاور رویت میگردد.

در ناحیه اینگوئینال سمت راست و در مجاورت فوقانی محل برش جراحی با موقعیت زیرجلدی تجمع فوکل مایع به ابعاد 15*9*4mm و حجم 0/3cc رویت میگردد.

هرنی در اینگوئینال دو طرف با مانور والسالوا مشاهده نشد.



دکتر سیدجواد کشاورز